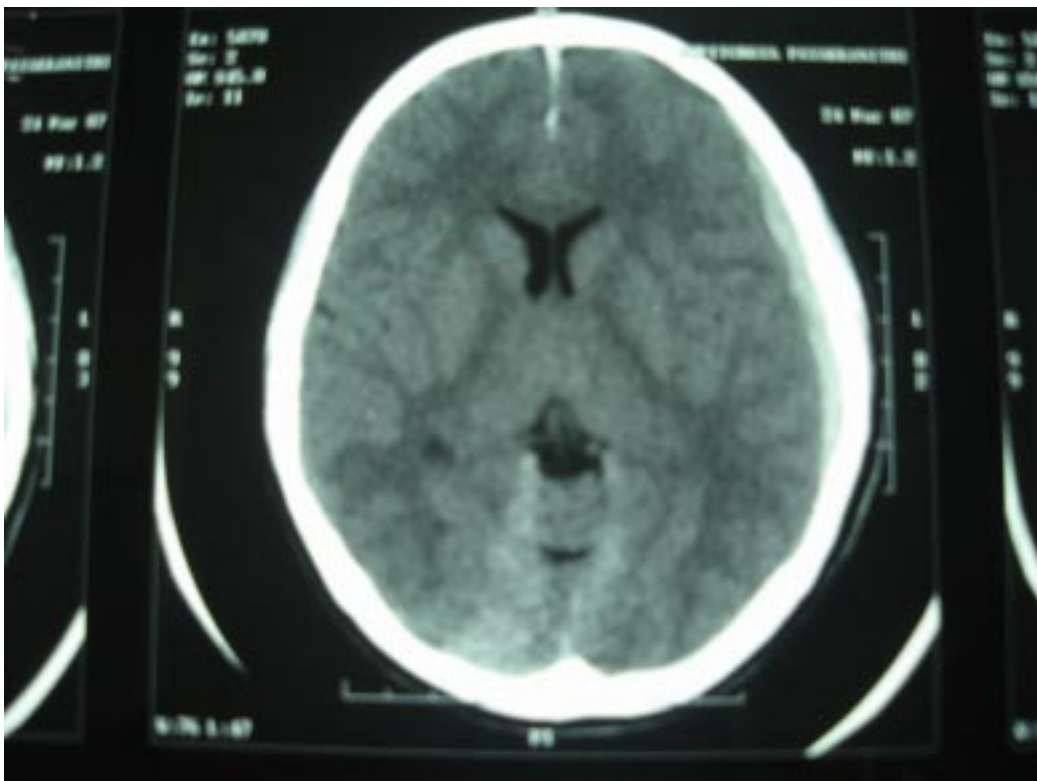


คำตอบ คำถาม ประจำฉบับปีที่ 59 ฉบับที่ 3

คำถาม

เด็กหญิงอายุ 8 ปี มีจ้ำเลือดที่แขนมา 1 สัปดาห์ มา รพ. ด้วยเรื่องปวดศีรษะมา 1 วัน ตรวจร่างกายพบ ecchymosis and petichiae ที่แขนและขา มี papilledema both eye ground ตรวจอย่างอื่นปกติ CBC ปกติยกเว้น platelet 20,000/ลบ.มม., Bone marrow aspiration ปกติยกเว้น megakaryocyte เพิ่มขึ้น CT brain ดังภาพ จึงให้การวินิจฉัยและให้การรักษาผู้ป่วยนี้



คำตอบ

ผู้ป่วยเป็น ITP (Immune thrombocytopenia) with cerebral hemorrhage การรักษา ประกอบด้วย

1. การรักษาประคับประคอง ได้แก่ ตรวจระบบสัญญาณชีพ ฝ้าติดตามการตรวจทางระบบประสาท (monitor vital sign and neuro sign) ให้ยาลดสมองบวม ได้แก่ dexamethasone
2. การรักษาจำเพาะของ ITP ที่มีเลือดออกในสมองของผู้ป่วยรายนี้คือ ให้เกล็ดเลือด (platelet concentrate) หากผู้ป่วยมีอาการทางระบบประสาทแย่ลง ให้พิจารณาการให้ IVIG และทำ emergency splenectomy การรักษาต้องปรึกษาประสาทศัลยแพทย์ และศัลยกรรมเด็ก ให้รับทราบผู้ป่วยและจะได้ช่วยรักษาได้ทันที

