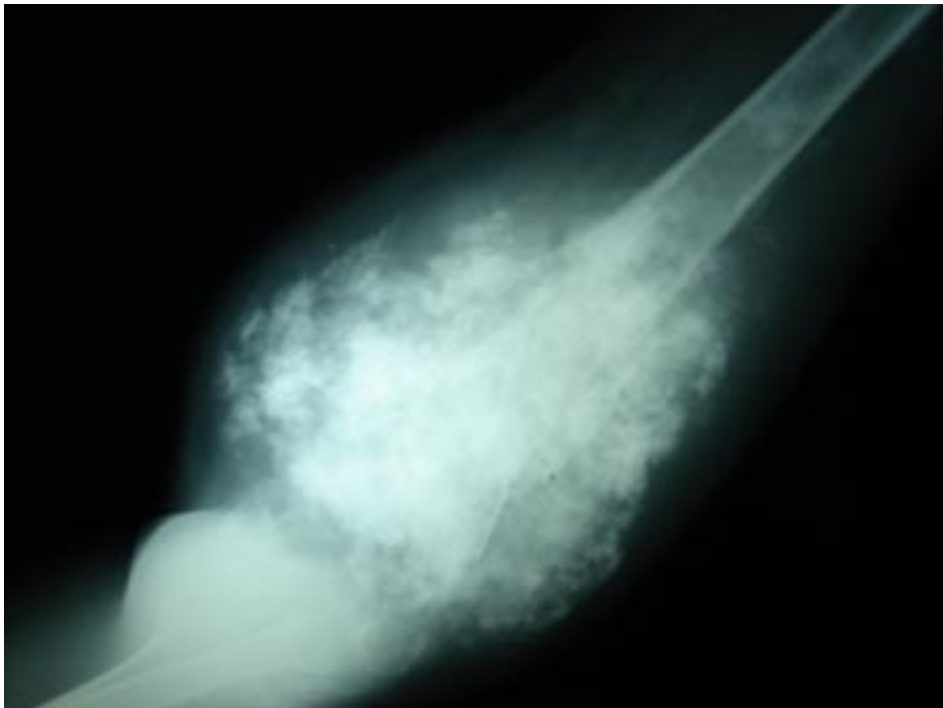


คำตอบ คำถาม ประจำฉบับปีที่ 59 ฉบับที่ 4

คำถาม

- เด็กชายไทย อายุ 10 ปี มีก้อนที่ขาโตขึ้น X-ray ดังภาพ
- จงบรรยายภาพที่เห็น
- จงให้การวินิจฉัยและจงบอกหลักการรักษา



คำตอบ

- **บรรยายภาพที่เห็น**

เป็นลักษณะภาพ X-Ray แสดงลักษณะของ extensive bone destruction และมีลักษณะของ spiculated periosteal reaction (sunray appearance)

- **การวินิจฉัยและจงบอกหลักการรักษา**

ผู้ป่วยได้รับการวินิจฉัยเบื้องต้นเป็น Osteosarcoma การรักษาประกอบด้วย การให้ Neoadjuvant Chemotherapy คือการให้เคมีบำบัดก่อนการผ่าตัดอย่างน้อย 2 course โดยยาหลักประกอบด้วย Methotrexate (MTX), Cisplatinum, Adriamycin หลังจากนั้นจะประเมินโดยการผ่าตัดเพื่อดูชิ้นเนื้อว่าตอบสนองต่อการให้ยาเคมีบำบัดหรือไม่ เพื่อพิจารณาให้ยาเคมีบำบัดต่อไปตามความเหมาะสม

พ.ต.ชาญชัย ไตรวาริ