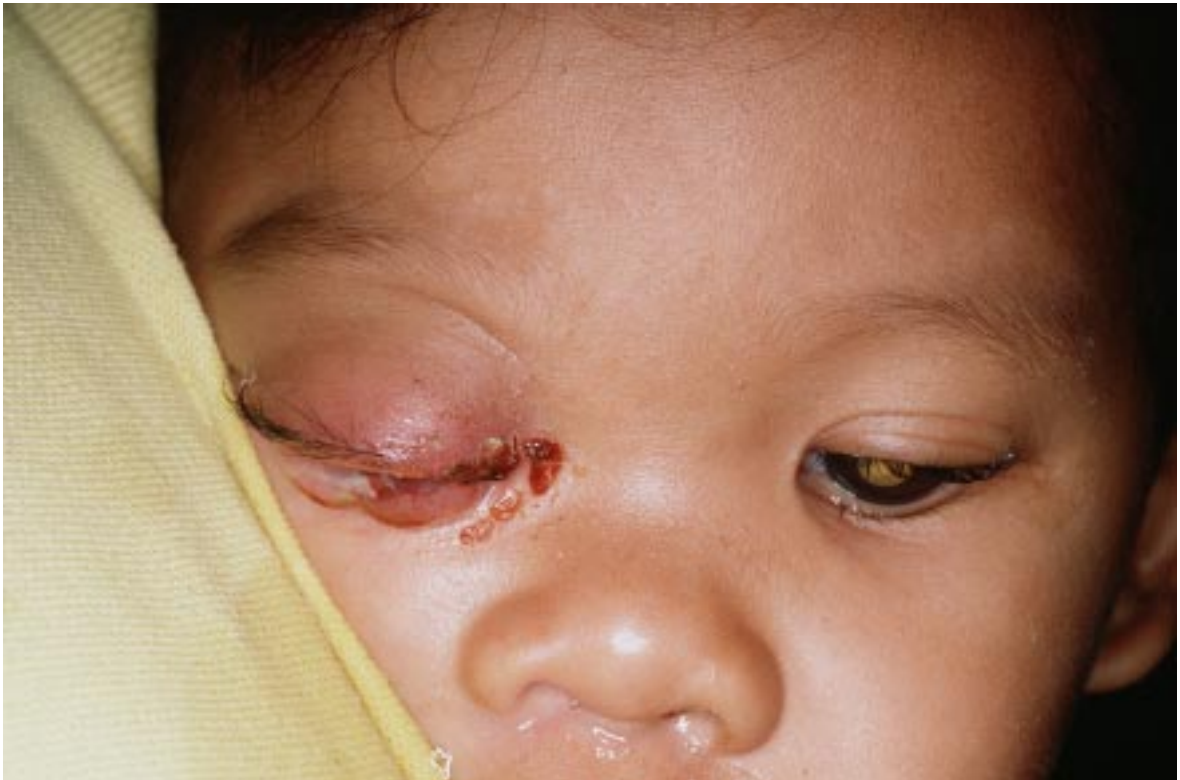

## คำตอบ คำถามประจำฉบับปีที่ 61 ฉบับที่ 1

### คำถาม

- เด็กชายอายุ 2 ปี เดินแล้วชนสิ่งต่างๆ "มาพบแพทย์ด้วยไข้สูงตรวจร่างกายดั่งภาพ" จงให้การวินิจฉัย



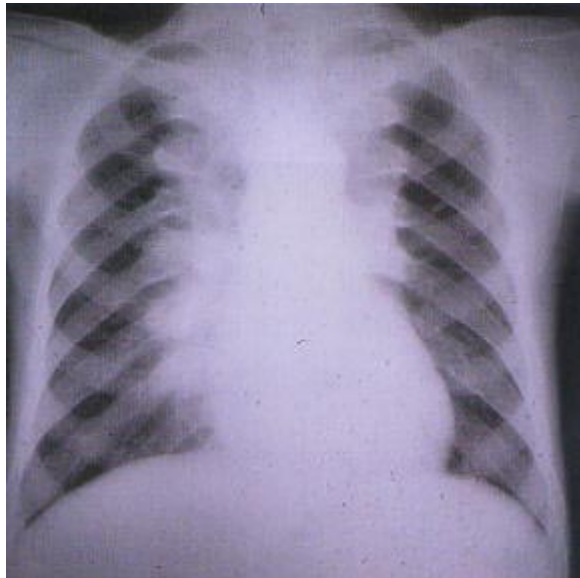
### คำตอบ

- ผู้ป่วยมีปัญหาเกี่ยวกับการมองเห็นเพราะเดินชนสิ่งต่างๆ และมีไข้สูงน่าจะเกิดจากการติดเชื้อ จากภาพเบ้าตาทั้งสองข้างโต (proptosis) ตาขวามีน้ำเหลืองและน้ำหนองไหลออกมาแสดงถึงภาวะติดเชื้อ มองผ่านรูม่านตาซ้ายของผู้ป่วยจะพบวัตถุขาวแสงอยู่ภายใน
- ผู้ป่วยรายนี้ได้รับการวินิจฉัยเป็น bilateral retinoblastoma

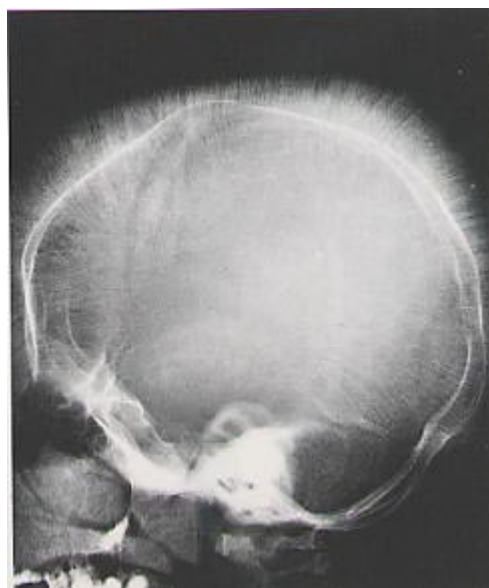## คำถามประจำฉบับ

จากรูป

- ผู้ป่วยเด็กชายอายุ 12 ปี ซีด เหลืองม้ามโต จากภาพ X-ray Chest and Skull จงบรรยายลักษณะที่พบและให้การวินิจฉัยผู้ป่วย



X-ray Chest PA view



X-ray Skull