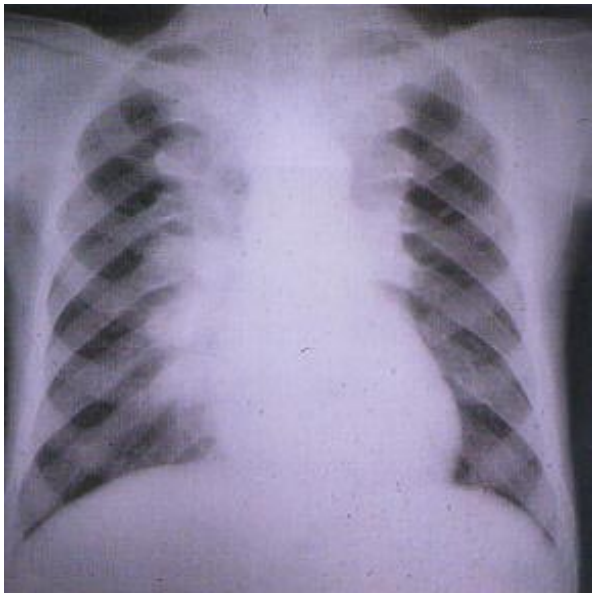


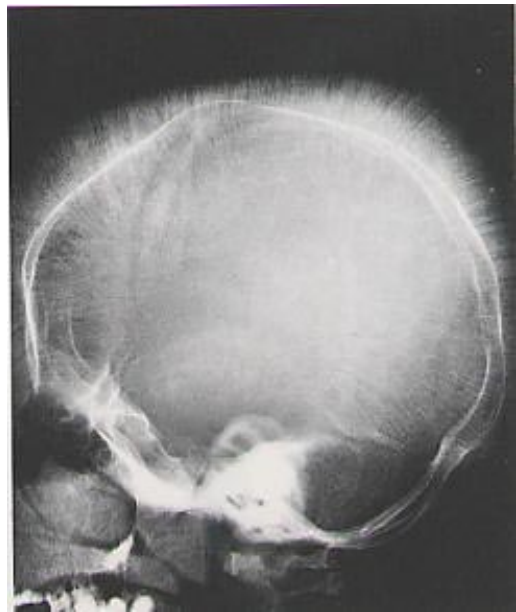คำถาม คำตอบ ประจำฉบับปีที่ 61 ฉบับที่ 2

คำถาม

- ผู้ป่วยเด็กชายอายุ 12 ปี ซีด เหลืองม้ามโต จากภาพ X-ray Chest and Skull จงบรรยายลักษณะที่พบและให้การวินิจฉัยผู้ป่วย



X-ray Chest PA view



X-ray Skull

คำตอบ

- ผู้ป่วยเป็นโรคโลหิตจางธาลัสซีเมียชนิด Homozygous beta-thalassemia มีอาการซีดตั้งแต่อายุ 1 ปี ได้รับเลือดครั้งแรก อายุ 1 ปี ได้รับเลือดทุกเดือน ผู้ป่วยมีปัญหาภาวะเหล็กเกิน ลักษณะ Chest X-ray แสดงถึงภาวะ extramedullary hematopoiesis และ Skull X-ray พบลักษณะ Hair on end appearance

คำถามประจำฉบับ

จากรูป

- ชายอายุ 61 ปี มีอาการเจ็บฝ่าเท้าขวา 4 เดือน ตรวจร่างกายที่เท้าขวาพบลักษณะดังรูป จึงให้การวินิจฉัยและการตรวจเพิ่มเติม

