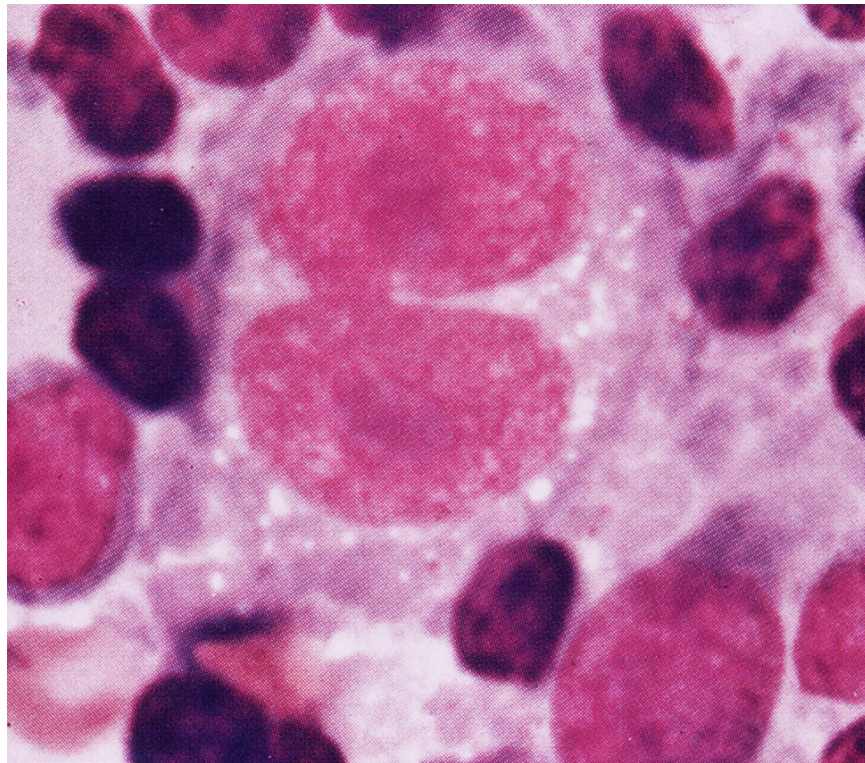


คำถามประจำฉบับที่ 62 ฉบับที่ 2

จากรูป

ชายอายุ 23 ปี มีก้อนที่คอโตมา 2 สัปดาห์ อ่อนเพลีย มีไข้ ไปตรวจคลินิก ได้รับการวินิจฉัยว่าเป็นต่อมน้ำเหลืองอักเสบ ได้ยาปฏิชีวนะรับประทาน อาการไม่ดีขึ้น ต่อมน้ำเหลืองไม่ยุบ จึงมาโรงพยาบาล แพทย์ ตัดต่อมน้ำเหลือง (lymph node biopsy) ส่งตรวจ และทำ lymph node imprint ได้ผลดังรูป



คำถาม

จงบรรยายลักษณะที่พบและให้การวินิจฉัย