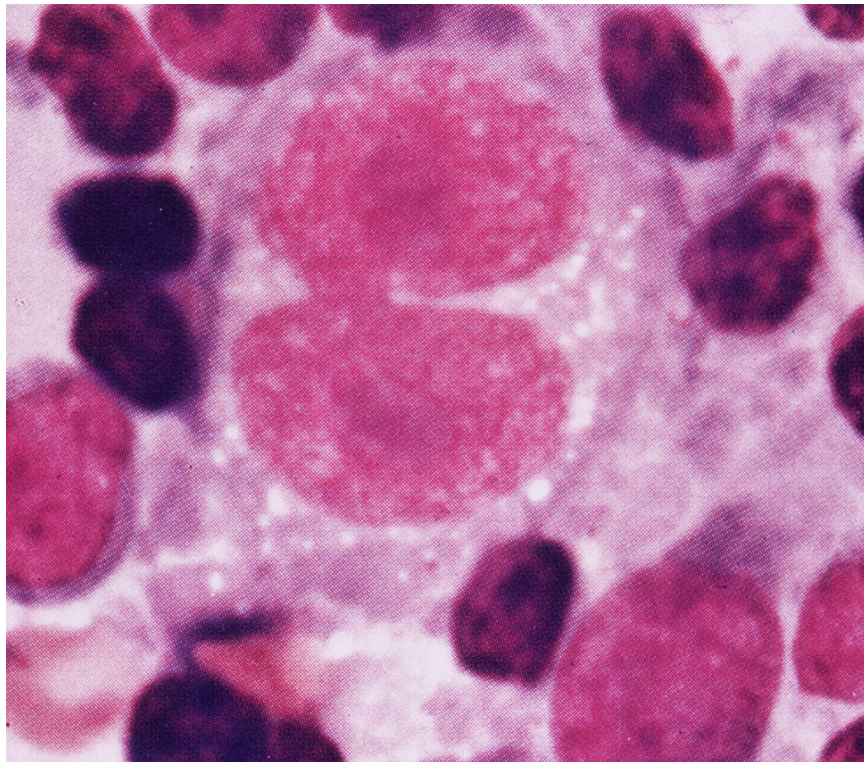


## คำตอบ คำถามประจำฉบับปีที่ 62 ฉบับที่ 2

### จากรูป

ชายอายุ 23 ปี มีก้อนที่คอโตมา 2 สัปดาห์ อ่อนเพลีย มีไข้ ไปตรวจคลินิก ได้รับการวินิจฉัยว่าเป็นต่อมน้ำเหลืองอักเสบ ได้ยาปฏิชีวนะรับประทาน อาการไม่ดีขึ้น ต่อมน้ำเหลืองไม่ยุบ จึงมาโรงพยาบาล แพทย์ ตัดต่อมน้ำเหลือง (lymph node biopsy) ส่งตรวจ และทำ lymph node imprint ได้ผลดังรูป



### คำถาม

จงบรรยายลักษณะที่พบและให้การวินิจฉัย

### คำตอบ

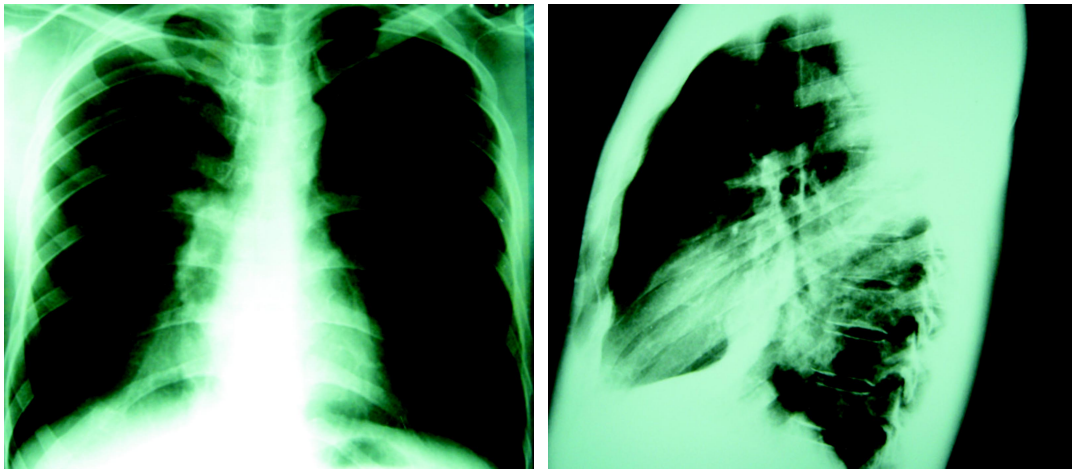
จาก lymph node imprint พบ Reed Sternberg Cell ให้การวินิจฉัยเป็น Hodgkin's disease

## คำถามประจำฉบับที่ 62 ฉบับที่ 3

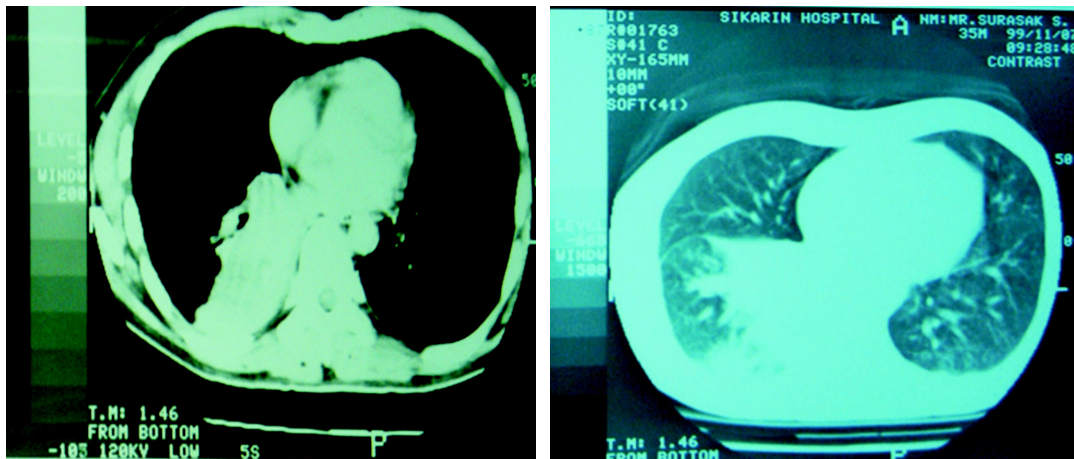
### โจทย์

**ประวัติ** ผู้ป่วยชายอายุ 35 ปี มาพบแพทย์โดยมีอาการไอมีเสมหะปนเลือด 2 สัปดาห์ มีการอักเสบและปวดบริเวณ scrotum การตรวจร่างกายพบว่า มีผิวซีดจาง มีก้อนนมม และกดเจ็บ ขนาด 2 ซม. ที่ Scrotum ข้างขวา ผลการตรวจร่างกายส่วนอื่นๆ และผล lab อยู่ในเกณฑ์ปกติ

ผลการตรวจ CXR ใน PA. and Lateral view ตามที่แสดงไว้ดังภาพ



และ การตรวจ CT Chest ได้ผลดังภาพ



### คำถาม

1. จงบรรยายสิ่งที่ตรวจพบจาก Chest x-ray และ CT chest
2. จงให้การวินิจฉัยเบื้องต้น และให้การวินิจฉัยแยกโรค 2 โรค