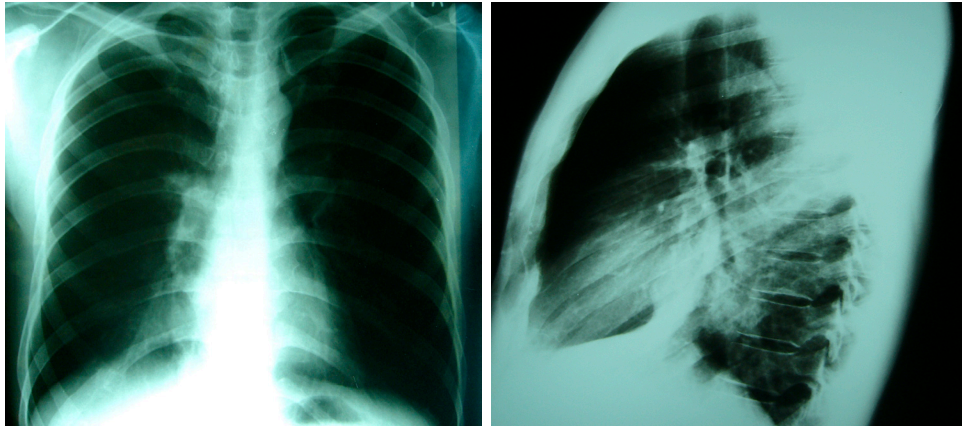


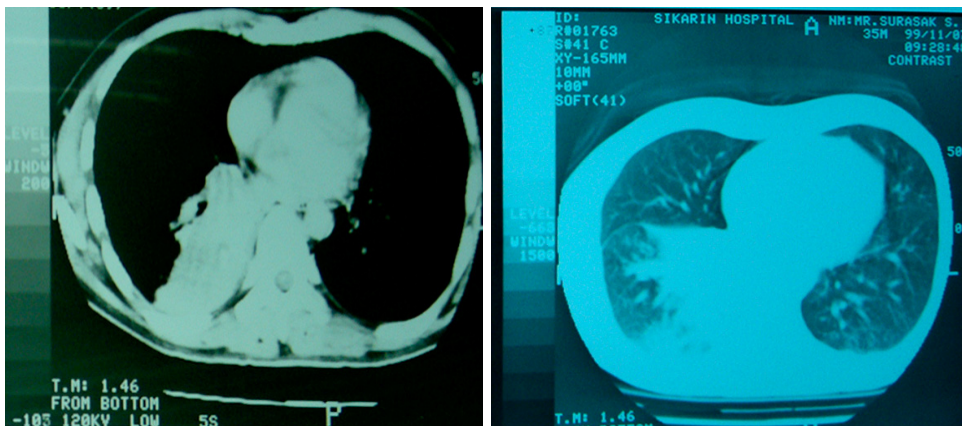
## คำตอบ คำถามประจำฉบับปีที่ 62 ฉบับที่ 3

**ประวัติ** ผู้ป่วยชายอายุ 35 ปี มาพบแพทย์โดยมีประวัติอาการไอมีเสมหะปนเลือด 2 สัปดาห์ มีการอักเสบและปวดบริเวณ scrotum การตรวจร่างกายพบว่า มีผิวซีดจาง มีก้อนบวม และกดเจ็บ ขนาด 2 ซม. ที่ Scrotum ข้างขวา ผลการตรวจร่างกายส่วนอื่นๆ และผล lab อยู่ในเกณฑ์ปกติ

ผลการตรวจ CXR ใน PA. and Lateral view ตามที่แสดงไว้ดังภาพ



และการตรวจ CT CHEST ได้ผลดังนี้



### คำถาม

1. จงบรรยายสิ่งที่พบจาก Chest x-ray และ CT chest
2. จงให้การวินิจฉัย และให้การวินิจฉัยแยกโรค 2 โรค

### คำตอบ

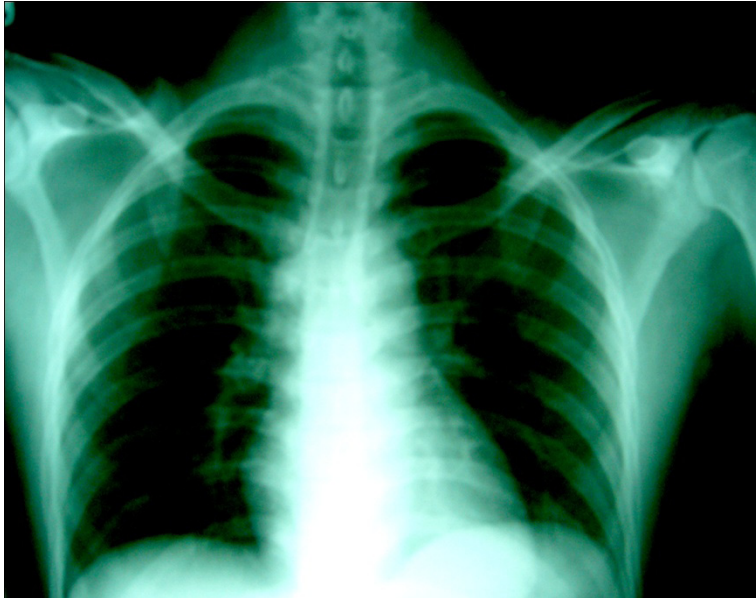1. ลักษณะความผิดปกติที่พบ
  - 1.1 Chest x-ray : - Fibronodular infiltration at right lower lobe and patchy look like mass lesion
  - 1.2 CT chest : - Mass like lesion at right lower lobe, size 5 x 6 cm, with some air bronchogram
2. การวินิจฉัย
  - 2.1 การวินิจฉัยเบื้องต้น
 

Pulmonary tuberculosis, ruled out CA lung
  - 2.2 การวินิจฉัยแยกโรค
    - 2.2.1 Pulmonary tuberculosis and tuberculosis of scrotum
    - 2.2.2 CA lung with abscess at scrotum

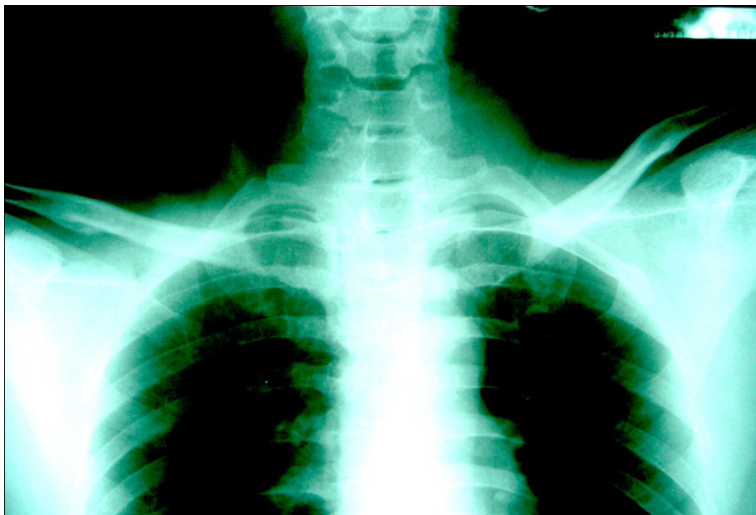## คำถามประจำฉบับปีที่ 62 ฉบับที่ 4

โจทย์จากฟิล์ม

X-ray ในผู้ป่วยรายที่ 1 และ 2 ที่เห็นจะพบ fractures of clavical ด้านไหน



ผู้ป่วยรายที่ 1



ผู้ป่วยรายที่ 2