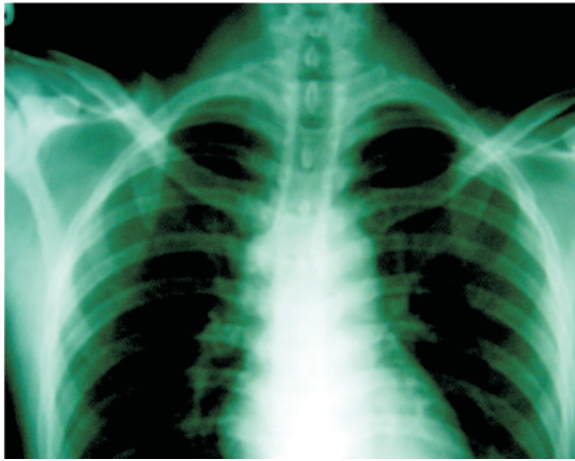


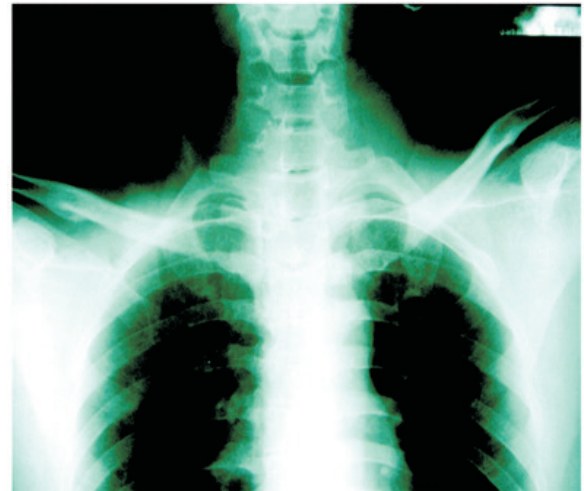คำตอบ คำถามประจำฉบับปีที่ 62 ฉบับที่ 4

โจทย์จากฟิล์ม

X-ray ในผู้ป่วยรายที่ 1 และ 2 ที่เห็นจะพบ fractures of clavical ด้านไหน

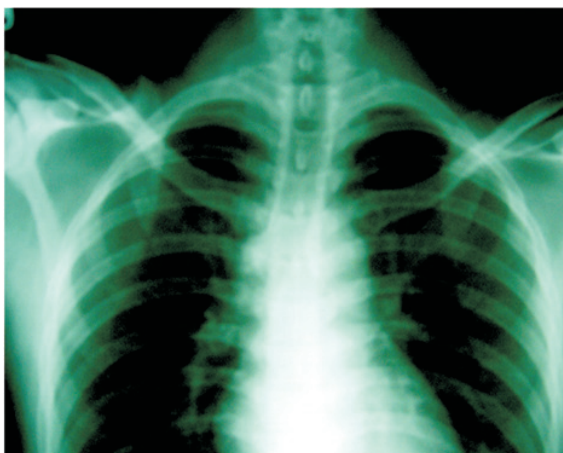

ผู้ป่วยรายที่ 1

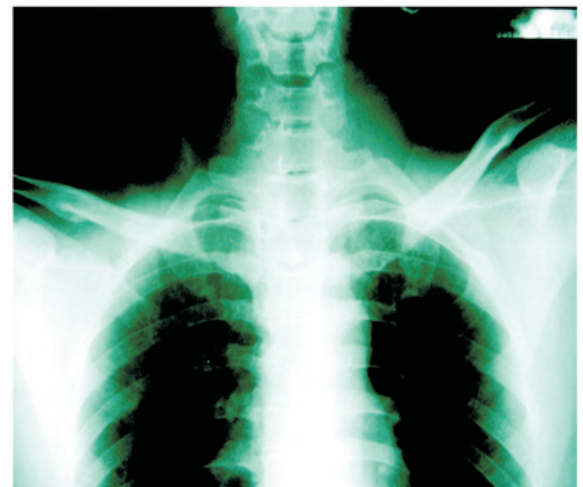

ผู้ป่วยรายที่ 2

เฉลยจากฟิล์ม



ผู้ป่วยรายที่ 1 Fracture of left clavicle



ผู้ป่วยรายที่ 2 Fracture of right clavicle

