Clinico – Pathological Conference

สนิตรา สิริธางกุล[1] ธีรยสถ์ นิมมานนท์[2] สุดศรีลักษณ์ สัมปัชชลิต[3] และ สุพิชญา จึงจิตรักษ์[4]

[1]ภาควิชากุมารเวชศาสตร์ [2]ภาควิชาพยาธิวิทยา วิทยาลัยแพทย์ศาสตร์พระมงกุฎเกล้า [3]กองรังสีกรรม [4]กองกุมารเวชกรรม โรงพยาบาลพระมงกุฎเกล้า

ผู้ป่วยเด็กชายไทย อายุ 14 ปี ภูมิลำเนา กรุงเทพฯ

รับเข้าโรงพยาบาล 24 พ.ค. – 3 มิ.ย. 2554

อาการสำคัญ เหนื่อยมากขึ้น 3 วัน

ประวัติปัจจุบัน

หนึ่งเดือนก่อนมาโรงพยาบาล มีอาการไอแห้งๆ ไม่มีไข้ เจ็บบริเวณซี่โครงด้านซ้ายเวลาไอ ไม่ร้าวไปที่ใด ไม่หอบเหนื่อย ไปตรวจที่คลินิกแพทย์บอกว่าเสียงปอดผิดปกติแนะนำให้ไปตรวจเอกซเรย์ปอด แต่ไม่ได้ไป ได้ยาแก้ไอมารับประทาน อาการดีขึ้นแต่ยังไออยู่ รับประทานได้น้อยลง

สามสัปดาห์ก่อนมาโรงพยาบาล ไอมากขึ้น ไม่มีเสมหะ ปวดไหล่ซ้าย ชอบนอนตะแคงซ้าย ไปตรวจที่คลินิกได้ยาแก้ไอและยาแก้ปวดมารับประทาน อาการดีขึ้นบ้าง

สามวันก่อนมาโรงพยาบาล ไอมากขึ้น เสมหะสีขาว มีไข้ต่ำๆ เหนื่อย อ่อนเพลีย ปวดศีรษะ ไม่มีคลื่นไส้อาเจียน เบื่ออาหาร น้ำหนักลด 4 กิโลกรัมใน 1 เดือน

วันนี้เหนื่อยมากขึ้น จึงไปตรวจและทำเอกซเรย์ปอดพบผิดปกติ จึง refer มารับการรักษาต่อที่โรงพยาบาลพระมงกุฎเกล้าตามสิทธิ

ประวัติอดีต

แข็งแรงดีมาตลอด ปฏิเสธโรคประจำตัว ปฏิเสธประวัติ contact TB ปฏิเสธแพ้ยา

คลอดปกติ ครบกำหนด น้ำหนักแรกคลอด 2,900 กรัม

เรียน ม.3 ผลการเรียนปานกลาง

ประวัติครอบครัว

บิดา อายุ 41 ปี อาชีพค้าขาย ปฏิเสธโรคประจำตัว

มารดา อายุ 33 ปี อาชีพค้าขาย ปฏิเสธโรคประจำตัว บิดามารดาแยกทางกัน

เป็นบุตรคนเดียว อยู่กับป้าและยาย

ตาเป็นเบาหวาน ความดันโลหิตสูง หอบหืด ไตวาย ยายเป็นเบาหวาน ความดันโลหิตสูง

ประวัติการได้รับวัคซีน ได้รับวัคซีนครบตามนัดทุกครั้ง

การตรวจร่างกาย แรกรับ 24 พฤษภาคม 2554

Vital signs: T 36.6 °C, P 122/min, RR 32/min, BP 103/68 mmHg, BW 52 kg., Ht 157 cm.

O_2 sat 98% (O_2 face mask 10 LPM)

GA: good consciousness, not pale, no jaundice, no edema

HEENT: pharynx & tonsils: not injected

Heart: normal S_1S_2, no murmur

Lungs: suprasternal retraction, mild bulging of left anterior chest wall, trachea in midline, decreased breath sound, left lung, dullness on percussion, increased vocal resonance, no crepitation or wheezing

Abdomen: soft, not tender, liver 4 cm below right costal margin, liver span 15 cm, spleen: not palpable

Lymph node: not palpable

การตรวจทางห้องปฏิบัติการ

CBC: Hb 14.4 g/dL, Hct 44.3%, WBC 16,500/μL : PMN 81.8, L 12.8, M 4.4, B 0.7, E 0.3

platelets 603,000/μL

Na 132, K 4.35, Cl 92.2, HCO_3 22 mEq/L, BUN 8.2, creatinine 1 mg/dL

Chest X-ray: ภาพที่ 1

การดำเนินโรคระหว่างอยู่ในโรงพยาบาล

วันที่ 2 หลังรับไว้ในโรงพยาบาล ผู้ป่วยมีอาการหอบเหนื่อย ผุดลุกผุดนั่ง ไม่มีไข้ รู้สึกตัวดี ไม่ซึม มีหนังตาบวม 2 ข้าง ไม่มีหน้าบวม ไม่มีบวมที่คอ ลำตัว แขน

Vital signs: T 37.3 °C, P 130/min, RR 50/min, BP 96/69 mmHg, O_2 sat 96% (O_2 face mask 10 LPM)

HEENT: mild puffy eyelids, no neck vein engorged

Heart: no active precordium, no distant heart sound, normal S_1S_2, no murmur

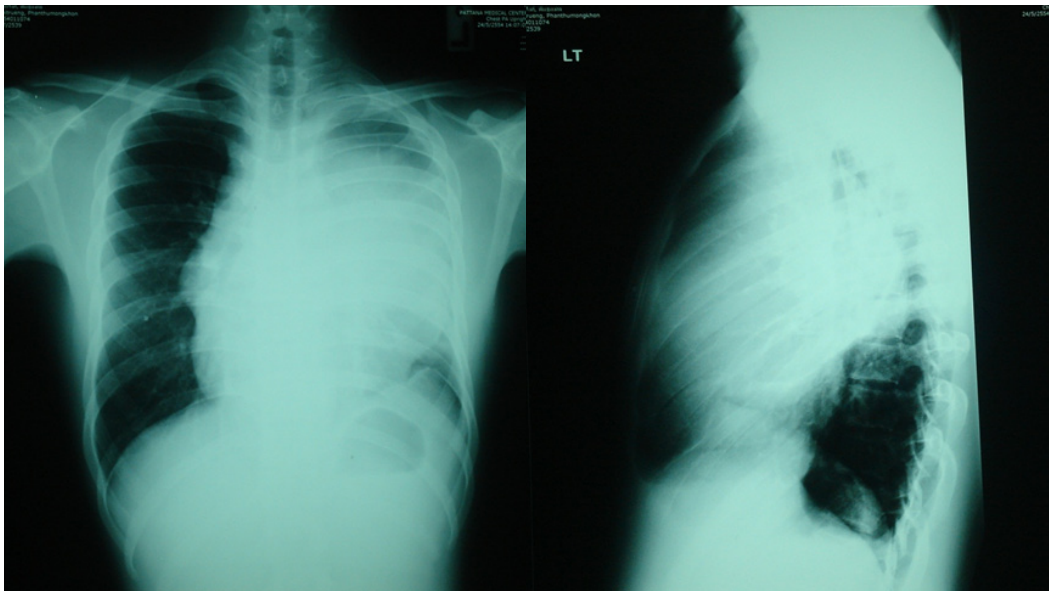

ภาพที่1 Chest X-ray วันที่ 24 พฤษภาคม 2554

Lungs: suprasternal retraction, mild bulging of left anterior chest wall, trachea in midline, decreased breath sound, left lung, dullness on percussion, increased vocal resonance, no crepitation or wheezing

Abdomen: soft, not tender, liver 4 cm below right costal margin, liver span 15 cm, spleen: not palpable

ผู้ป่วยได้รับการย้ายเข้าไอซียูกุมาร เพื่อสังเกตอาการใกล้ชิด และให้การดูแลรักษาที่เหมาะสม

การตรวจทางห้องปฏิบัติการเพิ่มเติม:

ABG (O_2 face mask 10 LPM): pH 7.50, PCO_2 26.9 mmHg, PO_2 98.3 mmHg, HCO_3 20.6 mEq / L, BE – 2.6 Ca 9.1 (8.1 –10.4) mg/dL, P 3.2 (2.7 – 4.5) mg/dL, Mg 2 (1.7 – 2.4) mg/dL, LDH 655 (135-225) U/L

Liver function test: total protein 7.5 (6-8.5), albumin 3.4 (2.6 -5.2) g/dL, total bilirubin 1.3, direct bilirubin 0.7 (0 – 0.4) mg/dL, AST 27 (0 – 37), ALT 9 (0 – 41), alkaline phosphatase 139 (10 – 129) U/L

β – HCG 410.7 mIU/mL

Ferritin 751.1 (30-400) ng/mL

AFP 3,987 (0-7.02) ng/mL

วันที่ 5 อาการเหนื่อยคงเดิม

ET intubation with mechanical ventilator ก่อนส่งตรวจ CT Chest

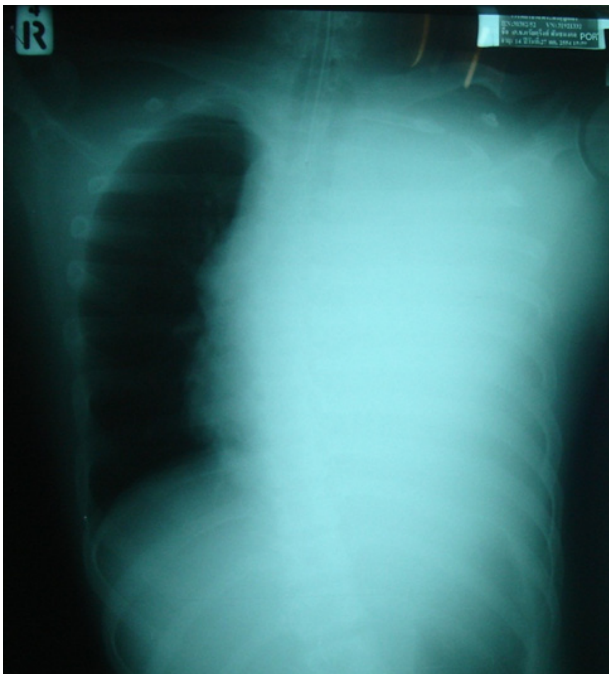

ภาพที่ 2 Chest X-ray วันที่ 26 พฤษภาคม 2554

Chest – X – ray: ภาพที่ 2

CT Chest: ภาพที่ 3

Echocardiogram : Large mediastinal mass 7 x 10 cm. compress cardiac shadow shift to the right side, mass compress to main pulmonary artery (MPA) and proximal PA branch, MPA is narrowed 5 -6 mm., decreased LV systolic function LVEF 42%, RV pressure load from

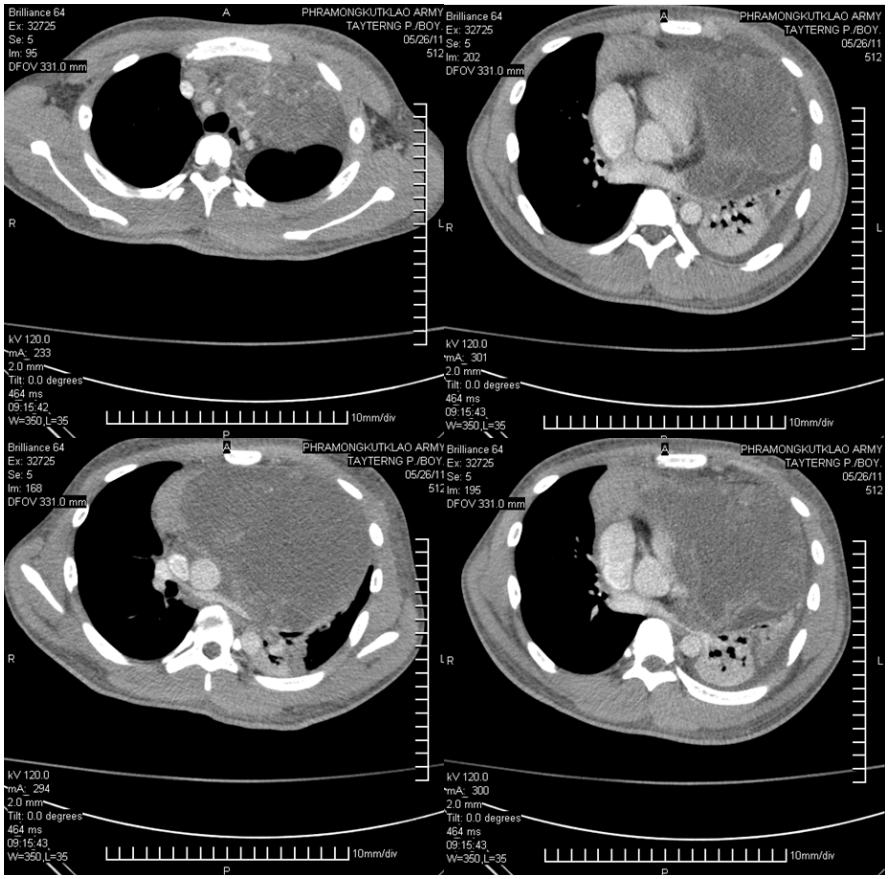

ภาพที่ 3 CT Chest :Huge well defined lobulated heterogenous enhancement with central low density and minimal stripple calcification 12x14.5x14.2 cm. at left anterior mediastinal mass with severe pressure effect

RVOT obstruction, normal SVC size 12 mm., minimal pericardial effusion

การรักษา

ET tube with mechanical ventilator

Elevation of the head

Dexamethasone 10 mg then 4 mg IV q 6 hrs

Radiotherapy: 200 cGy/d plan 20 days (เริ่ม 27 พฤษภาคม 2554)

Dobutamine 6 mcg/kg/min

ปรึกษาศัลยแพทย์ทรวงอก รังสีแพทย์ (intervention radiologist) เพื่อส่งตรวจชิ้นเนื้อ (tissue biopsy) ได้ส่งตรวจชิ้นเนื้อทางพยาธิวิทยาโดย Ultrasound guide tissue biopsy: รอผลการตรวจ (pending)

หลังได้รับการรักษาดังข้างต้น ผู้ป่วยเหนื่อยคงเดิม ไม่มีไข้ หายใจสัมพันธ์กับเครื่องช่วยหายใจ O2 sat 98-100% ตรวจร่างกายคงเดิม

การตรวจทางห้องปฏิบัติการ: 27 พฤษภาคม 2554

CBC: Hb 12.1 g/dL, Hct 36.8%, WBC 14,800/μL, PMN 95, L 5, platelets 544, 000/μL

Bun 8.7, Creatinine 0.8 mg/dL, Na 132, P 4.26, Cl 99.4, HCO_3 19.2 mEq/L, Ca 8.4, P 3.5, Mg 1.9 mg/dL

Uric acid 6.7 (2.5 – 8.4) mg/dL, LDH 599 U/L

Sputum culture: pending

วันที่ 8 ผู้ป่วยเหนื่อยแน่นหน้าอกมากขึ้น O_2 saturation 93-95% ต้องปรับเครื่องช่วยหายใจสูงขึ้น ไม่มีไข้ หลังปรับเครื่องช่วยหายใจ O_2 saturation 96-98%

ตรวจร่างกาย

Lungs: decreased breath sound left lung, dullness on percussion, no crepitation, no wheezing

ตรวจทางห้องปฏิบัติการเพิ่มเติม

ABG: (ปรับเป็น Pressure control mode เพิ่ม FiO_2 จาก 0.4 เป็น 0.6)

pH 7.433, PCO_2 38.9 mmHg, PO_2 98.2 mmHg, HCO_3 25.4 mEq/L, BE 1.1, O_2 sat 97%

Chest X – ray: ภาพที่ 4

วันที่ 9

ตรวจทางห้องปฏิบัติการเพิ่มเติม

Ultrasound guide trans-thoracic biopsy ครั้งที่ 2: รอผลการตรวจ (pending)

Chest X – ray: ภาพที่ 5

Ultrasound (chest): Huge mass total left lung, minimal pleural effusion both lungs

Echocardiogram: MPA stenosis by external compression, no SVC compression. LVEF 72.3% (Dobutamine 6 mcg/kg/min)

การรักษา Chemotherapy: Etoposide และ Cisplatin
Hydration และ alkalinized urine
ตรวจติดตาม vital sign และ metabolic

วันที่ 10 เวลา 01.20 น. ผู้ป่วยเหนื่อยมากขึ้น มี desaturation O_2 sat 90% กระสับกระส่าย (ปรับเพิ่ม FiO_2 เป็น 1.0) ไอเป็นเลือดสดปริมาณมาก ออกจากท่อช่วยหายใจและในปาก

ตรวจทางห้องปฏิบัติการเพิ่มเติม

CBC: Hb 13.3 g/dL, Hct 41.8%, WBC 22,500/μL, PMN 94, L 3, M 3%, platelets 380,000/μL

ABG (FiO_2 1): pH 7.39, PCO2 38.4, PO2 58.5 mmHg, HCO3 22.9 mEq/L, BE 2.1, O_2 sat 90%

เวลา 1.30 น. Cardiac arrest

ผลการตรวจต่างๆ

วันแรก (24 พฤษภาคม 2554)

Hemoculture: no growth

Tuberculin skin test: negative

วันที่ 3 (26 พฤษภาคม 2554)

Ultrasound guide tissue biopsy: presence of entirely necrosis tissue, cannot interprete

วันที่ 4 (27 พฤษภาคม 2554)

Sputum culture: normal flora

วันที่ 11 (3 มิถุนายน 2554)

Heart blood culture: no growth

ภาพที่ 4 Chest X – ray วันที่ 1 มิถุนายน 2554

ภาพที่ 5 Chest X – ray วันที่ 2 มิถุนายน 2554

อภิปราย

พ.อ.หญิง สนิตรา ศิริธางกุล

ผู้ป่วยเด็กชาย อายุ 14 ปี มาด้วยอาการไอ และ เหนื่อยมากขึ้นใน 3 วัน โดย 1 เดือนก่อน เริ่มไอแห้งๆ ไม่มีไข้ เจ็บหน้าอกซี่โครงซ้ายเวลาไอ สรุปประวัติและการตรวจร่างกายของผู้ป่วยได้ดังนี้

สรุปการซักประวัติ

- ไอมีเสมหะ 1 เดือน (productive cough)
- เบื่ออาหาร น้ำหนักลด (weight loss)
- เหนื่อยมากขึ้น 3 วัน (progressive dyspnea)
- ปฏิเสธประวัติสัมผัสผู้ป่วยวัณโรค

สรุปการตรวจร่างกาย

- หายใจเร็ว (tachypnea) หายใจ 32 ครั้งต่อนาที
- หัวใจเต้นเร็ว (tachycardia) โดยไม่มีไข้ร่วมด้วย
- Suprasternal retraction
- ทรวงอกด้านซ้ายโป่ง (mild bulging of left anterior chest wall)
- การตรวจร่างกายเสียงปอดมีความผิดปกติ: decreased breath sound, increased vocal resonance, dullness on percussion
- ตับโต

โดยสรุปปัญหาที่นำผู้ป่วยมาในครั้งนี้คือ ไอ ร่วมกับ การตรวจร่างกายทางระบบหายใจมีความผิดปกติดังกล่าวข้างต้น และเหนื่อยมากขึ้น น้ำหนักลด เมื่อวิเคราะห์จากการตรวจร่างกายที่พบ เสียงปอดเบาลง (decreased breath sound) ร่วมกับการเคาะทึบ (dullness on percussion) สาเหตุอาจเป็นได้จากน้ำ (effusion) หรือ ก้อนในปอด (mass) เมื่อตรวจพบ vocal resonance เพิ่มขึ้น เสียงสะท้อนดังขึ้น ดังนั้นตัวกลางน่าจะเป็นก้อน (mass) มากกว่าน้ำ

ผลการตรวจทางห้องปฏิบัติการและอภิปรายเพิ่มเติม

พ.อ.หญิง สนิตรา ศิริธางกุล

Chest X – ray (ภาพที่ 1) ภาพ posteroanterior upright (PA)

ลักษณะที่ตรวจพบ มีเงาขาวทึบ (opacity) บริเวณทรวงอกด้านซ้าย (left hemithorax) เงานี้ทึบไปกับขอบหัวใจด้านซ้าย (silhouette) และขอบของกระบังลมซ้ายด้านใน แต่ยังพอเห็นเงาลมในปอดซ้าย (aeration) ด้านบนและล่าง ไม่เห็นเงาหินปูน (calcification) ผิดปกติ ภาพ lateral พบว่ามีลักษณะของเงาขาวทึบเข้าได้กับ soft tissue density บริเวณด้านหลังกระดูกทรวงอก (obliterate retrosternal space) ซึ่งตรงกับความผิดปกติที่ตรวจพบ หลอดลมปกติ จากภาพรังสีทรวงอก ท่า lateral ข้างต้น เข้าได้กับ anterosuperior mediastinal mass

ขอทบทวนกายวิภาคของ mediastinum แบ่งออกเป็น 4 ส่วน (compartment) ดังนี้

1) superior 2) anterior 3) middle 4) posterior การแบ่งดังกล่าวนั้นแบ่งตามตำแหน่ง มีประโยชน์ช่วยในการวินิจฉัยแยกโรคที่เป็นสาเหตุของ mediastinal mass ซึ่งเป็น mass ในทรวงอกที่พบบ่อยที่สุดในเด็ก พบได้บ่อยกว่าก้อนในปอด (lung mass) ตำแหน่งที่พบบ่อยที่สุด คือ anterior mediastinum พบถึงร้อยละ 40 รองมา posterior ร้อยละ 30 และ middle ร้อยละ 20 ตามลำดับ แต่ละตำแหน่งจะมีอวัยวะต่างๆ ที่เป็นส่วนประกอบดังนี้ middle mediastinum ประกอบด้วย หัวใจ หลอดเลือดใหญ่ บางส่วนของ SVC (superior venacava), major bronchus ต่อมน้ำเหลือง ก้อนที่พบอาจเป็นได้จากการติดเชื้อ เช่น TB หรือ pleuropericardial cyst, posterior mediastinum สาเหตุที่พบบ่อยสุดคือ กลุ่ม neurogenic tumor พบได้ ร้อยละ 90 ของ posterior mediastinal mass ได้แก่ neuroblastoma, ganglioneuroma, ganglioneuroblastoma เป็นต้น mediastinal mass อื่นๆ เช่น gastroenteric cyst, bronchogenic cyst

ในผู้ป่วยรายนี้พบเป็น anterior และ superior mediastinal mass การวินิจฉัยแยกโรคได้ดังนี้

1. Terrible lymphoma คิดถึงเป็นอันดับหนึ่ง เนื่องจากพบบ่อย แต่ในผู้ป่วยรายนี้ไม่พบว่าซีด ต่อมน้ำเหลืองไม่โต ม้ามไม่โต ร่วมด้วย มีตับโตเล็กน้อย
2. Germ cell tumor (teratoma) คิดถึงน้อยไม่น่าเป็นไปได้
3. Thymoma คิดถึงน้อยไม่น่าเป็นไปได้
4. Thyroid mass (goiter) คิดถึงน้อยไม่น่าเป็นไปได้

ส่วน aortic aneurysm, lipoma, Morgagi hernia คิดถึงน้อยไม่น่าเป็นไปได้ ควรส่งตรวจทาง

ห้องปฏิบัติการอื่นเพิ่มเติม เช่น LDH, β – HCG, alpha – fetoprotein ซึ่งเป็น tumor marker และทางรังสีวิทยา CT scan ต่อไป ผู้ป่วยมีตับโตควรส่งตรวจ liver function test (LFT) เพิ่มเติมต่อไป

ค่า Tumor marker ที่ตรวจพบ คือ AFP และ β – HCG มีค่าขึ้นสูง สนับสนุน germ cell tumor มากที่สุด

พ.อ.รชต ลำกูล

Alpha – fetoprotein, β – HCG ขึ้นสูงทั้งคู่ คิดถึง Germ cell tumor ในผู้ป่วยเด็กวัยรุ่น อายุ 14 ปี สาเหตุที่พบได้มากที่สุดคือ คือ teratoma

ใน Non-hodgkin lymphoma ค่า LDH และ ferritin สูงขึ้นได้ แต่ β – HCG และ alpha - fetoprotein ไม่ควรขึ้นสูง

จึงไม่น่าเป็นได้

ค่า β – HCG ขึ้นสูง พบใน choriocarcinoma, endodermal sinus tumor, teratoma (mixed cell type)

สรุปจาก tumor marker คิดถึง germ cell tumor มากที่สุด ส่วน lymphoma คิดถึงน้อย ควรต้องส่งตรวจชิ้นเนื้อเพิ่มเติมเพื่อให้ได้ การวินิจฉัยโรคต่อไป

พ.อ.หญิง สนิตรา ศิริธางกุล

การตรวจทางรังสีวิทยา เพื่อยืนยันตำแหน่งและสาเหตุของโรคที่ควรทำคือ Computed tomography of the chest (CT Chest) เนื่องจากช่วยบอกตำแหน่งและรายละเอียดที่แน่ชัด ขนาดก้อน ลักษณะของความผิดปกติ เช่น cystic, solid, calcification ค่าใช้จ่ายและใช้เวลาน้อยกว่าการตรวจด้วย MRI การตรวจด้วย MRI ประโยชน์ที่เหนือกว่า CT ในกรณีเป็น posterior mediastinal mass ช่วยบอก vascular และ neurologic involvement ได้มากกว่า CT

ก่อนส่งตรวจทาง CT Scan เนื่องจากผู้ป่วยรายนี้มีอาการเหนื่อยมากขึ้นหรือในผู้ป่วยที่ไม่ร่วมมือในการตรวจ อาจพิจารณาใช้ general anesthesia ร่วมกับการตรวจ แต่ถ้าผู้ป่วยร่วมมือดีไม่ต้อง sedation

ผู้ป่วยที่เป็น anterior และ superior mediastinal mass ต้องระวังภาวะแทรกซ้อน คือ SVC obstruction และ superior mediastinal syndrome ควรได้รับการดูแลใกล้ชิด มีการเฝ้าสังเกตอาการใน semi ICU หรือ ICU

ผลการตรวจทางรังสีวิทยา

พ.ท.หญิง สุดศรีลักษณ์ สัมปัชชลิต

ภาพรังสีเอกซเรย์ปอดวันแรก (ภาพที่1) มีเงาขาวทึบ (opacity) ที่บริเวณทรวงอกซ้าย ทึบไปกับขอบหัวใจด้านซ้ายและเบียดดันบริเวณ hilar ซ้าย ลักษณะที่พบกด left main bronchus จนมองไม่เห็นในภาพถ่ายรังสี เป็นลักษณะของการกดเบียดโดยก้อน (mass) มากกว่า infiltration (ไม่มีการกดเบียด) ไม่มี pleural effusion ภาพถ่ายด้านข้าง (lateral) ก้อนที่พบขอบชัดเจน อยู่ตำแหน่งของ superior และ anterior mediastinum โดยเงาของหลอดลมและหลอดอาหารถูกเบียดดันมาด้านหลัง สาเหตุที่พบบ่อย คือ thymoma, teratoma, thyroid, lymphoma (3T, 1L) แต่จาก plain film ไม่สามารถแยกได้ว่าพยาธิสภาพเป็น benign หรือ malignant

เอกซเรย์คอมพิวเตอร์ของทรวงอก (ภาพที่3) พบลักษณะของ soft tissue density สีดำกว่า (hypo density) กล้ามเนื้อเล็กน้อย ก้อนขนาดใหญ่บริเวณทรวงอกซ้ายและมี compressive atelectasis บริเวณเนื้อปอดด้านล่างซ้าย มี consolidation เล็กน้อย

ในบริเวณเนื้อก้อน มี spot calcification ภาพหลังฉีดสารทึบรังสีก้อนกดเบียด pulmonary artery กดเบียด main bronchus ด้านซ้าย มี branch ของหลอดเลือด aorta ไปเลี้ยงบริเวณก้อน พบ pericardial และ pleural effusion เล็กน้อย

ภาพรังสีทรวงอกของปอดด้านขวาปกติ ไม่พบพยาธิสภาพที่ผิดปกติ สรุปภาพเอกซเรย์คอมพิวเตอร์ทรวงอก เป็น soft tissue density และ spot irregular calcification ที่ anterosuperior mediastinum ก้อนขนาดใหญ่มีลักษณะกดเบียดและมีหลอดเลือดจากบริเวณ aortic arch เข้าไปเลี้ยงก้อน ทำให้คิดถึงลักษณะ malignant มากกว่า

พ.อ.หญิง สนิตรา ศิริธางกุล

การตรวจทางห้องปฏิบัติการเพิ่มเติมเพื่อที่จะได้การวินิจฉัยโรคของผู้ป่วย คือ การตรวจทางชิ้นเนื้อ (tissue biopsy) อ้างอิงโดยแนวทางปฏิบัติของ Pediatric Anesthesia ปี 2004 โดย Hammer GB ด้วยความร่วมมือของทีมผู้ดูแล เช่น กุมารแพทย์ โลหิตวิทยา รังสีแพทย์ กุมารศัลยแพทย์ เป็นต้น โดยแนวทางดังกล่าวสรุปได้ดังนี้ ผู้ป่วยที่มี mediastinal mass ที่ยังไม่ได้รับการวินิจฉัย ส่งตรวจทางห้องปฏิบัติการดังนี้ CBC, LP, Bone marrow aspiration/ biopsy, CT Scan, Pulmonary function test (Flow –volume loop) ถ้าสามารถทำได้

กรณีที่ 1 กลุ่มผู้ป่วยไม่มีการอุดกั้นทางเดินหายใจหรือระบบหัวใจและหลอดเลือด (ไม่มี stridor, SVC Syndrome) สามารถทำ biopsy ด้วยวิธี local anesthesia ร่วมกับ sedation หรือ general anesthesia

กรณีที่ 2 กลุ่มผู้ป่วยที่มีอาการอุดกั้นทางเดินหายใจหรือระบบหัวใจและหลอดเลือด พิจารณาทำ biopsy โดย local anesthesia หรืออาจพิจารณาทำ tracheostomy หรือ cardiopulmonary bypass (CPB) ก่อนแต่ถ้าไม่สามารถทำ local anesthesia ได้ ให้พิจารณาทำการรักษาด้วยการฉายรังสีก่อน (radiation therapy) ก่อนแล้วค่อยทำ biopsy

พ.ท.หญิง สุพิชญา จึงจิตรักษ์

ทีมให้การรักษา ส่งปรึกษารังสีแพทย์ (intervention radiologist) เพื่อที่จะทำ transthoracic ultrasound guide biopsy ในกรณีนี้ความปลอดภัยสูงกว่าการทำ open biopsy โดยศัลยแพทย์

ทรวงอก เนื่องจากก้อนมีขนาดใหญ่มากและมีความเสี่ยงในการผ่าตัดสูงมากกว่า

อภิปรายการดำเนินโรคในโรงพยาบาล

พ.อ.หญิง สนิตรา ศิริธางกุล

หลังจากรับไว้ในโรงพยาบาล วันที่ 2 ผู้ป่วยมีอาการหอบเหนื่อยมากขึ้น หนังตาบวม 2 ข้าง โดยไม่มีหน้าบวม ไม่มีบวมที่คอ แขน ลำตัว ตรวจร่างกายพบ mild puffy eyelids อื่นๆ คงเดิม ทำให้คิดถึงว่าผู้ป่วยมีภาวะแทรกซ้อน คือ superior venacava syndrome (SVCS) หรือ superior mediastinal syndrome (SMS) ซึ่งเป็นภาวะฉุกเฉินที่ต้องได้รับการรักษาอย่างฉับพลัน

พ.ท.หญิง สุดศรีลักษณ์ สัมปัชชลิต

ภาพรังสีทรวงอก (ภาพที่ 2) ก้อนมีขนาดใหญ่ ขยายโตมากขึ้น ทั้งข้างซ้ายของทรวงอก กดหลอดลมซ้าย (main bronchus) ทำให้ปอดส่วนปลายมีการยุบแฟบตัว (atelectasis)

พ.อ.หญิง สนิตรา ศิริธางกุล พ.ท.หญิง สุพิชญา จึงจิตรักษ์

แนวทางการรักษาภาวะ SVCS และ SMS ซึ่งเป็นภาวะฉุกเฉิน

1. Stabilize ผู้ป่วยโดยดูแลทางเดินหายใจ (airway), การหายใจ (breathing), ระบบหัวใจและหลอดเลือด (circulation)
2. Organ – System oriented approach
3. ยกศีรษะสูง (head elevation)
4. ให้ยา corticosteroid : ผู้ป่วยได้รับ dexamethasone 10 มิลลิกรัม และ 4 มิลลิกรัม ทุก 6 ชั่วโมง
5. ฉายรังสี (emergency radiotherapy) : ผู้ป่วยรับการรักษาด้วย 200 cGy ต่อวัน วางแผนให้การรักษาครบ 20 วัน
6. พิจารณาส่งตรวจ CT Chest emergency และทำการตรวจชิ้นเนื้อเพื่อให้ได้รับการรักษา เนื่องจากก้อนมีขนาดใหญ่ มีการกดระบบหัวใจและหลอดเลือดใหญ่ จึงพิจารณาให้ dobutamine ทางหลอดเลือดดำ

พ.อ. รชต ลำกูล

อาการผู้ป่วยแย่ลง ภาพรังสีทรวงอก ก้อนมีขนาดใหญ่ขึ้นร่วมกับกดเบียดหลอดลมและหลอดเลือด เป็นภาวะฉุกเฉิน (oncologic emergency) ขณะที่ยังไม่ได้ผลตรวจชิ้นเนื้อ (tissue biopsy) ผลค่า tumor marker (β – HCG และ alpha fetoprotein) สูง ในขณะนี้ทำให้คิดถึงโรคที่เป็นสาเหตุอันดับหนึ่ง คือ lymphoma อันดับ 2 รองมาคือ germ cell tumor สนับสนุนจาก CT scan ที่พบ calcification อันดับ 3 thymoma พบน้อยในเด็ก ส่วนใหญ่อายุ 20 -30 ปี จึงไม่น่าเป็นได้ การรักษาต่อไปที่จำเพาะควรได้ผลตรวจชิ้นเนื้อก่อน

พ.อ.ดุสิต สถาวร

ในกรณีผู้ป่วย มีการอุดกั้นของทางเดินหายใจ มีความเสี่ยงอย่างมากในการเคลื่อนย้ายผู้ป่วยไปทำหัตถการต่างๆ เพราะอาจทำให้เกิดภาวะพร่องออกซิเจนอย่างรุนแรงและไม่สามารถแก้ไขได้ทัน (ไม่สามารถให้ ventilationได้) ในระหว่างการเคลื่อนย้าย จึงมีความจำเป็นต้องใส่ท่อช่วยหายใจก่อน (elective intubation) โดยมี premedication และเตรียมทีมผู้ดูแล เครื่องมือให้พร้อม มีการสื่อสารที่ดีกับญาติและผู้ป่วยให้เข้าใจอย่างดี

พ.อ.อดิสรณ์ สำเพาพงศ์

มีคำถามเกิดขึ้นว่าหลังจากที่ผู้ป่วยได้รับการรักษาด้วย dexamethasone แต่ดูเหมือนว่าไม่ตอบสนองต่อการรักษาที่ได้รับ อธิบายได้อย่างไรและถ้าหลังจากให้การรักษาด้วยการฉายรังสีจะตอบสนองการรักษาหรือไม่

พ.อ. รชต ลำกูล

ถ้าเป็นกลุ่ม non Hodgkin lymphoma จะตอบสนองดีต่อ steroid แต่กรณีนี้ยังไม่ทราบ การวินิจฉัยโรคเฉพาะ ดังนั้นการให้เคมีบำบัดยังไม่สามารถทำได้

ขณะนี้การให้รังสีรักษาจะช่วยลดขนาดก้อน ลดการกดเบียดจากก้อน และเนื้องอกหลายชนิด มีการตอบสนองที่ดีต่อรังสีรักษา น่าจะเกิดผลดีต่อการรักษา

พ.อ. อดิสรณ์ สำเพาพงศ์

หลังจากผู้ป่วยได้รับการรักษาต้องระวังภาวะ tumor lysis syndrome มีการตรวจติดตาม สารน้ำเข้าและออก (intake และ output) ปริมาณปัสสาวะ ถ้าปัสสาวะออกน้อยหรือไม่ออก พิจารณาทำ hemo- dialysis

มีคำถามว่าการใส่ท่อช่วยหายใจโดยที่ปลายท่ออยู่บริเวณหลอดลมด้านขวา (one lung intubation) มีข้อดีหรือไม่

พ.อ.หญิง สนิตรา ศิริธางกุล

กรณีนี้ไม่สามารถทำได้ ควรใส่ท่อช่วยหายใจในตำแหน่งปกติ

วันที่ 9 (1 มิถุนายน 2554) ผู้ป่วยมีอาการเหนื่อยมากขึ้น ต้องปรับเครื่องช่วยหายใจ เป็น control mode (PC) ภาพรังสีทรวงอก (ภาพที่ 4) หลอดลมเอียงไปด้ายซ้าย mediastinal mass มีขนาดใหญ่ขึ้น ก้อนขยายใหญ่ไปด้านขวามากขึ้น สาเหตุที่เป็นได้คือ ไม่ตอบสนองต่อการรักษา หรือมีภาวะแทรกซ้อน คือมีเลือดออกภายใน

ก้อนเนื้องอกจากหลอดเลือดถูกกัดเซาะทำลาย (erosion of vessels) ควรตรวจเพิ่มเติมทางรังสีวิทยาด้วย portable ultrasound ที่ bedside เพราะส่งตรวจ CT ผู้ป่วยอาจไม่พร้อม

พ.อ.รชต ลำกูล

การรักษาที่ผ่านมาไม่ตอบสนอง ก้อนขนาดใหญ่มากขึ้น อาการผู้ป่วยแย่ลง พิจารณาให้การรักษาเพิ่มเติมโดยให้เคมีบำบัด กลุ่มที่รักษา germ cell tumor เนื่องจากน่าเป็นสาเหตุมากที่สุด (AFP และ β – HCG ขึ้นสูง) ยาที่ให้คือ etoposide และ cisplatin เริ่มให้วันที่ 10 (2 มิถุนายน 2554)

พ.ท.หญิง สุพิชญา จึงจิตรักษ์

ทีมรักษาได้ปรึกษาศัลยแพทย์ทรวงอก เพื่อทำการตรวจชิ้นเนื้อ (open biopsy) และผ่าตัด เพื่อลดขนาดก้อนลง (ผล transthoracic ultrasound guide biopsy ไม่ได้คำตอบ) ทางศัลยแพทย์ทรวงอกให้ความเห็นว่า เสี่ยงมากที่จะทำการผ่าตัด ภาวะแทรกซ้อน เช่น เลือดออกสูงเนื่องจากชิ้นเนื้อเป็น necrotic tissue และไม่สามารถผ่าตัดก้อนออกได้หมด ให้ทำการรักษาด้วยเคมีบำบัดก่อน เมื่อก้อนมีขนาดเล็กลง และทำการผ่าตัดต่อไป

สรุปสาเหตุการตาย

พ.อ.หญิง สนิตรา ศิริธางกุล

เนื่องจากก้อนเนื้องอกขนาดใหญ่มาก ลักษณะเป็นเนื้อร้าย (malignant tumor) จึงมีโอกาสที่จะกัดเซาะทำลายหลอดเลือด ทำให้เกิดเลือดออกปริมาณมากในปอด (massive pulmonary hemorrhage) และทำให้เกิดภาวะพร่องออกซิเจนอย่างรุนแรง (severe hypoxemia) จนเสียชีวิตในเวลาอันสั้น

พ.อ.รชต ลำกูล

ภาวะเลือดออกที่เกิดขึ้น อาจมีกลไกหลายอย่าง อาจต้องมองหา

1. Septicemia มี disseminated intravascular coagulation (DIC) ไม่น่าเป็นได้ ดูจาก CBC ปกติ ผลเพาะเชื้อปกติ
2. หลังได้รับการรักษาด้วยรังสีรักษาและเคมีบำบัด ขนาดก้อนบวมมากขึ้น มีการกดเบียด ทำให้อาการรุนแรงมากขึ้น แต่น่าจะมีผลต่อระบบหัวใจและหลอดเลือดร่วมด้วย ความดันโลหิตน่าจะต่ำลง หรือเนื้อเยื่อมีการหลั่งเอนไซม์ มีรายงานว่าทำให้เกิดเลือดออกได้
3. Growing teratoma syndrome เป็นภาวะที่ immature teratoma หลังได้เคมีบำบัดประมาณ 4 – 5 เดือน แล้วก้อนเนื้องอกจะมีขนาดใหญ่ขึ้น ลักษณะชิ้นเนื้อเปลี่ยนจาก immature เป็น mature teratoma ไม่น่าเป็นไปได้ในผู้ป่วยรายนี้ เนื่องจากระยะเวลารวดเร็วไป

ผลพยาธิวิทยา

ร.อ.ธีรยสถ์ นิมมานนท์

สิ่งที่ตรวจพบทาง Histopathology จากการทำ tissue biopsy มีดังนี้

ภาพที่ 6 เป็นภาพ tissue biopsy ครั้งแรก (27 พฤษภาคม 2554) เป็น necrotic tissue เนื่องจากก้อนโตเร็ว เลือดเลี้ยงไม่เพียงพอ จึงเกิดเป็นเช่นนี้

ภาพที่ 7 มีลักษณะ immature cartilage และ มี cell ต่างๆ ที่เป็น primitive cell ที่ immature ยังไม่พัฒนาเป็นอวัยวะใดๆ (no differentiation)

ดังนั้นสรุปการวินิจฉัยโรคเป็น Immature teratoma ใน Anterosuperior มี thymus ดังนั้น tumor ที่พบได้

- Thymoma (tumor ของ thymus)

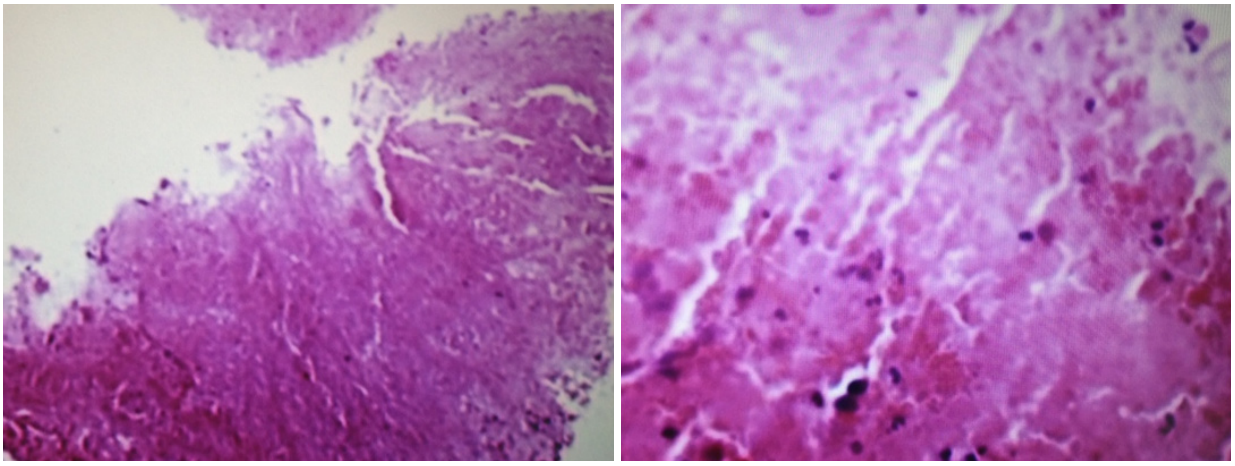

ภาพที่ 6 ภาพ tissue biopsy ครั้งแรก (27 พฤษภาคม 2554) Necrotic tissue

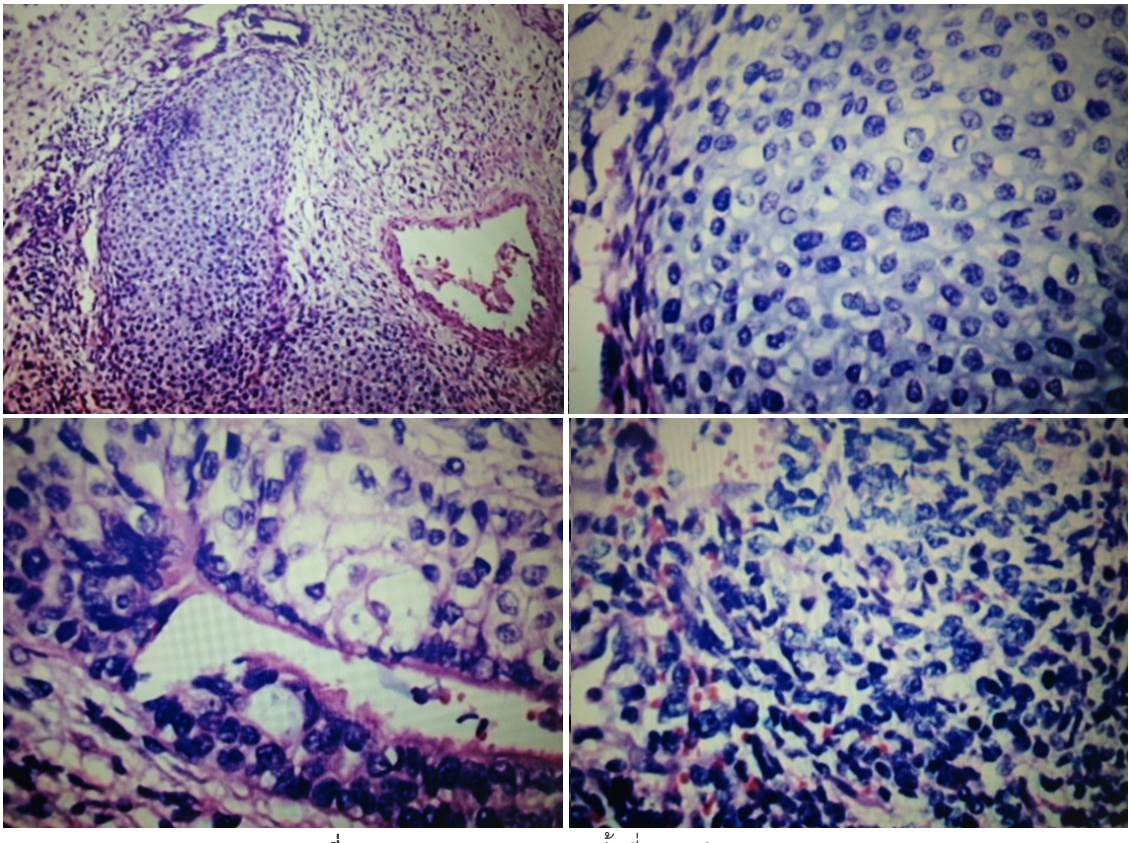

ภาพที่ 7 ภาพ tissue biopsy ครั้งที่ 2 (1 มิถุนายน 2554)

- T cell lymphoma ⟶ พบในช่วงวัยรุ่น เนื่องจากเป็นช่วงที่ thymus เจริญเติบโต
- Teratoma
- TB
-

ทบทวนทฤษฎี

ถ้า Germ cell เจริญผิดปกติ ผิดตำแหน่ง เช่น mediastinum, pineal gland เกิดเป็นเนื้องอกได้

Teratoma พบได้บ่อยร้อยละ 10 – 20 ของ mediastinal lesion ตำแหน่งที่พบคือ anterosuperior mediastinum มักพบในเด็กหรือผู้ใหญ่ระยะต้น อายุเฉลี่ย 20 ปี เป็น neoplastic ผู้ป่วยครึ่งหนึ่งมีอาการ ไอ เหนื่อย เจ็บหน้าอก

อาจสัมพันธ์กับ Klinefelter's syndrome เนื้องอกอยู่บริเวณใกล้กับปอด เยื่อหุ้มหัวใจ หลอดเลือด อาจประพฤติตัวเป็น malignant หรือเกิด ruptured mature teratoma ได้

Immature teratoma เป็น malignant tumor ที่เนื้อเยื่อใกล้เคียงกับเนื้อเยื่อของ embryonal หรือ fetal พฤติกรรมมัก benign ในผู้ป่วยอายุน้อยกว่า 15 ปี แต่ผู้ป่วยรายนี้เนื่องจากก้อนมีขนาดใหญ่มากจึงทำให้ผู้ป่วยเสียชีวิตได้